

中华人民共和国国家职业卫生标准

GBZ 95—2014
代替 GBZ 95—2002

职业性放射性白内障的诊断

Diagnostic criteria for occupational radiation cataract

2014-07-23 发布

2014-12-15 实施

中华人民共和国
国家卫生和计划生育委员会 发布

目 次

前言	Ⅲ
1 范围	1
2 规范性引用文件	1
3 术语和定义	1
4 诊断原则	1
5 诊断与分期	1
6 鉴别诊断	3
7 处理原则	3
附录 A (规范性附录) 眼部检查的要求	4

前 言

根据《中华人民共和国职业病防治法》制定本标准。

本标准的第4章、第5章为强制性的,其余为推荐性的。

本标准按照 GB/T 1.1—2009 给出的规则起草。

本标准代替 GBZ 95—2002《放射性白内障诊断标准》。

本标准与 GBZ 95—2002 相比主要技术内容变化如下:

——修改了原标准“诊断原则”中的阈剂量;

——附录 A 进一步明确了进行放射性白内障的诊断时应采用裂隙灯显微镜检查法。

本标准负责起草单位:北京大学第三医院、河南省职业病防治研究院、中国疾病预防控制中心职业卫生与中毒控制所。

本标准主要起草人:张照辉、齐虹、陈玉浩、傅宝华、周安寿、朱秀安。

本标准所代替标准的历次版本发布情况为:

——GB 8283—1987;

——GBZ 95—2002。

职业性放射性白内障的诊断

1 范围

本标准规定了职业性放射性白内障的诊断标准及处理原则。

本标准适用于电离辐射所致放射工作人员的放射性白内障。非放射工作人员的放射性白内障可参照执行。

2 规范性引用文件

下列文件对于本文件的应用是必不可少的。凡是注日期的引用文件,仅注日期的版本适用于本文件。凡是不注日期的引用文件,其最新版本(包括所有的修改单)适用于本文件。

GBZ 112—2002 职业性放射性疾病诊断标准(总则)

GBZ/T 191—2007 放射性疾病诊断名词术语

WS/T 117—1999 X、 γ 、 β 射线和电子束所致眼晶体剂量估算规范

3 术语和定义

下列术语和定义适用于本文件。

3.1

放射性白内障 radiation cataract

由 X 射线、 γ 射线、中子及高能 β 射线等电离辐射所致的晶状体混浊。

注: 改写 GBZ/T 191—2007, 3.7.6。

4 诊断原则

4.1 有职业接触史。

4.2 眼晶状体受到急、慢性(职业性、个人剂量档案记载其年剂量率和累积剂量)外照射,剂量超过 1 Gy (含 1 Gy),参照 WS/T 117—1999,第 3 章和第 4 章。

4.3 经过一定时间的潜伏期(1 年至数十年不等),在晶状体的后极后囊下皮质内出现混浊并逐渐发展为具有放射性白内障的形态特点(眼部检查参照附录 A)。

4.4 排除其他非放射性因素所导致的白内障,并结合个人职业健康档案进行综合分析,方可诊断为放射性白内障,参照 GBZ 112—2002, 5.4。

5 诊断与分期

5.1 I 期

晶状体后极部后囊下皮质内有细点状混浊,可排列成较稀疏、较薄的近似环状,可伴有空泡,见图 1。

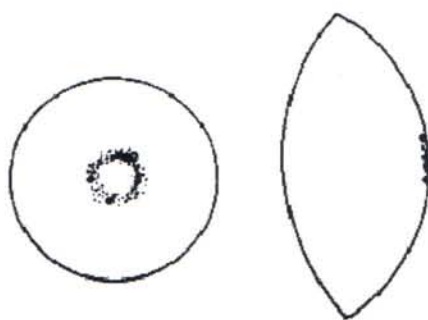


图 1 I 期放射性白内障图示

5.2 II 期

晶状体后极部后囊下皮质内呈现盘状混浊且伴有空泡。严重者，在盘状混浊的周围出现不规则的条纹状混浊向赤道部延伸。盘状混浊也可向皮质深层扩展。与此同时，前极部前囊下皮质内也可出现细点状混浊及空泡，视力可能减退，见图 2。

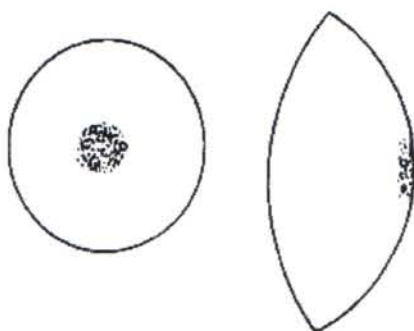


图 2 II 期放射性白内障图示

5.3 III 期

晶状体后极部后囊下皮质内呈蜂窝状混浊，后极部较致密，向赤道部逐渐稀薄，伴有空泡，可有彩虹点，前囊下皮质内混浊加重，有不同程度的视力障碍，见图 3。



图 3 III 期放射性白内障图示

5.4 IV期

晶状体全部混浊,严重视力障碍。

6 鉴别诊断

排除其他非放射性因素所致的白内障:起始于后囊下型的老年性白内障;并发性白内障(高度近视、色素膜炎、视网膜色素变性等);与全身代谢有关的白内障(糖尿病、手足搐搦、长期服用类固醇等);挫伤性白内障;化学中毒及其他物理因素所致的白内障;先天性白内障。

7 处理原则

7.1 对明确诊断为职业性放射性白内障者,宜脱离放射线工作岗位,定期检查,一般每年复查一次晶状体。

7.2 晶状体混浊所致视功能障碍影响正常生活或工作,可施行白内障摘除及人工晶体植入术。

附录 A
(规范性附录)
眼部检查的要求

A.1 使用国际标准视力表检查远近视力,远视力不足 1.0 者,需要检查矫正视力。40 岁以上者不需要检查近视力。

A.2 按照解剖顺序,依次检查外眼,借助裂隙灯显微镜检查角膜、前房、虹膜及晶状体。

A.3 眼压正常情况下,用短效散瞳眼药滴眼,使双眼瞳孔充分散大后,用裂隙灯显微镜分别检查双眼晶状体,记录病变特征,并按下列格式标示病变部位及范围,见图 A.1。

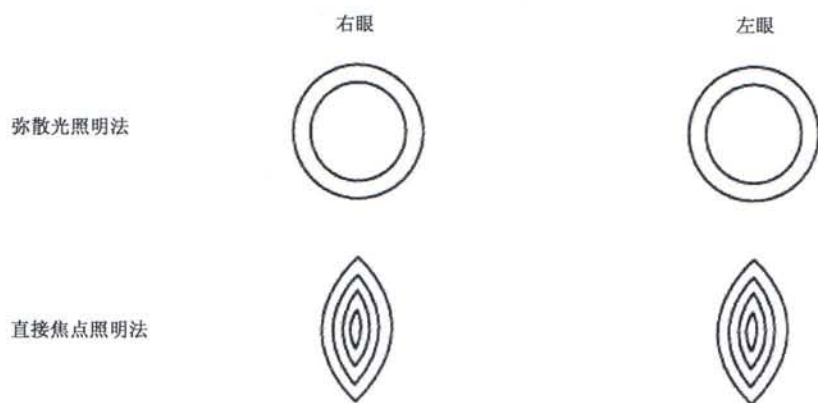


图 A.1 裂隙灯显微镜检查双眼晶状体病变部位及范围记录示意图